Aus der Chirurgischen Klinik
der Tierärztlichen Fakultät der Universität München
Vorstand: Professor Dr. M. Westhues.

Altersveränderungen an der Kniegelenkskapsel des Hundes.

Dissertation

zur Erlangung des akademischen Grades eines Doktors der Veterinärmedizin der Tierärztlichen Fakultät der Ludwig-Maximilians-Universität München.

Vorgelegt von

Gottlieb Hessenauer

approb. Tierarzt

aus Herrentierbach (Wttbg.).

München 1939

Gedruckt in der Dissertationsdruckerei von Robert Kleinert, Quakenbrück.

Aus der Chirurgischen Klinik
der Tierärztlichen Fakultät der Universität München
Vorstand: Professor Dr. M. Westhues.

Altersveränderungen an der Kniegelenkskapsel des Hundes.

Dissertation

zur Erlangung des akademischen Grades eines Doktors der Veterinärmedizin der Tierärztlichen Fakultät der Ludwig-Maximilians-Universität München.

Vorgelegt von

Gottlieb Hessenauer

approb. Tierarzt

aus Herrentierbach (Wttbg.).

München 1939

Gedruckt in der Dissertationsdruckerei von Robert Kleinert, Quakenbrück.

Gedruckt mit Genehmigung des Dekans der Tierärztlichen Fakultät der Universität München.

Referent: Professor Dr. M. Westhues

R. UNIV.
BIBLIOTHEEK
LEIDEN

Altersveränderungen an der Kniegelenkskapsel des Hundes.

Einleitung:

Während heute fast alle funktionswichtigen Organe und leicht zu beobachtenden Teile des tierischen Körpers in bezug auf die Veränderungen, die sie im Laufe des Lebens erfahren, genauestens erforscht sind, wurden diesbezügliche Untersuchungen an den Gelenkskapseln nur spärlich durchgeführt. Es bestehen auch bis heute noch keine klaren Grenzen zwischen physiologischen Veränderungen einerseits und ähnlich aussehenden pathologischen Erscheinungen andererseits.

Diese Arbeit stellt sich die Aufgabe, einmal festzustellen, ob Altersveränderungen an der Kniegelenkskapsel des Hundes auftreten, ab wann solche Veränderungen eintreten und welcher Art sie sind.

Schrifttum:

Abgesehen von einigen kleineren Abhandlungen in der tierärztlichen Literatur finden sich richtunggebende Werke nur im humanmedizinischen Schrifttum.

Weichselbaum (25) hat im Jahre 1877 grundlegende Forschungsergebnisse veröffentlicht. Er stellt fest, daß im jugendlichen Alter die synovialen Fortsätze, die sich über die Gelenksknorpel erstrecken, deutlicher ausgeprägt und gefäßführend sind. Später schwinden die Gefäße.

Weiter verfolgt er den allmählichen Uebergang der eckigen und fortsatzreichen Zellen der eigentlichen Synovialis in die Knorpelzellen der Gelenksoberfläche. Diese Zone des Uebergangs nennt er Proliferationszone, die in ihr liegenden Zellen Proliferationszellen. Diese Proliferationszellen sollen die durch Abreibung zu Grunde gegangenen Zellen der oberflächlichen Schichten des Gelenksknorpels ersetzen.

Im Verlauf seiner Untersuchungen stellt er außerdem fest, daß progressive und regressive Veränderungen unterschieden werden können.

Von progressiven Veränderungen nennt er die Wucherungen der Synovialzellen und die Vermehrung der Synovialiszotten. Die Synovialzellwucherungen treten zuerst an der Proliferationszone auf. Makro-

skopisch äußern sich diese Wucherungen als weiche, graurote oder gelbliche, von deutlichen Gefäßen durchsetzte Membranen. Wenn die Wucherungen auf die übrige Synovialzellschicht gehen, wird die Synovialis weich, aufgelockert und gefäßreich, wobei sie von Blutextravasaten oder gelben Pigmentmassen durchsetzt wird. Die Vermehrung der Synovialiszotten erfolgt besonders an den Rändern der Gelenksflächen.

Die regressiven Veränderungen machen sich in einer Auffaserung des Synovialgewebes bemerkbar. Diese erfolgt zuerst in der Nähe des Knorpelrandes und bewirkt eine Zerspaltung in sehr feine, dichtstehende, zottenähnliche Filamente. Dabei wird die Konsistenz der Synovialis weicher, gallertig und die Farbe geht in einen grauen Ton über. Mikroskopisch wird eine amyloide Degeneration der Zellen und der Grundsubstanz des von den Proliferationszellen neugebildeten Gewebes festgestellt. Die Vermehrung der Synovialiszotten wird eingeleitet durch eine Wucherung der fixen Zellen und des Endothels.

Dazu kommt eine Neubildung von Knorpelzellen, welche aus den fixen Zellen der Synovialis hervorgehen. Man findet sie zuerst in der Knorpelzone der Synovialis, wo sie bei höheren Graden zur Entstehung von höckerigen, warzigen oder auch mehr diffusen, faserknorpeligen Auswüchsen Veranlassung geben. Bei größerer Ausdehnung führen diese „Knorpelkerne“ zu Corpora libera, die dann bei der Arthritis chronica deformans in den Vordergrund treten. Die mikroskopische Betrachtung der regressiven Veränderungen läßt eine fettige Entartung der Endothelzellen erkennen. Diese führt zum Zerfall und zum Abstoßen der Zellen.

Die amyloide Degeneration beginnt, gleich der fettigen, in der Nähe des Knorpelrandes und schreitet exzentrisch auf die Synovialis und die Fibrosa vor.

Joest (11) beschreibt beim älteren Hund Elastizitätsverminderung und Kapselchondrome im Senium.

Stang-Wirth (23) schreiben von Gelenkskapselveränderungen in der Art von Schrumpfungsprozessen und fibrösen Einlagerungen.

Lubosch (17) und Weichselbaum (25) finden, daß die Synovialiszellen die Neigung haben, sich bei Druck und im Senium zu Knorpelzellen umzubilden.

Braun (2) fand in funktionell normalen Gelenken eine Auflockerung der Gelenkinnenhaut mit starker Zellvermehrung. Dabei sollen die Zellen an der Oberfläche oft fettig oder schleimig entarten, weil sie recht weit von den sie ernährenden Gefäßen entfernt liegen. Außerdem soll eine zu geringe Inanspruchnahme die Auflockerung begünstigen.

Kratz (15) untersuchte die Gelenkskapseln beim Menschen auf Altersveränderungen. Dabei werden eine Stelle A und eine Stelle B der Gelenkskapsel beschrieben. Bei Stelle A überwiegt im jugendlichen und reiferen Alter bis zu ungefähr 45 Jahren der zellreiche Typ der Syno-

vialmembran. Nach dem 45. Lebensjahr hingegen überwiegt bei Stelle A der zellarme Typ der Synovialmembran. Vom 60. Lebensjahr ab sind fast keine zellreichen Partien zu finden. Von diesem Zeitpunkt ab treten nur noch kleine, echte Zotten auf, die breit und plumper werden. Das Fettgewebe im subsynovialen Bindegewebe nimmt ab, das Stratum fibrosum nimmt an Dicke zu. Bis zu 40 Jahren überwiegen die zellreichen Zotten über die gefäßhaltigen. Von 40 Jahren ab ist ein Steigen nach der umgekehrten Richtung festzustellen.

Bei Stelle B ist neben dem zellreichen Typ auch öfter der zellarme Typ zu finden. Hier sind bis zu 45 Jahren neben echten Zotten auch gefäßhaltige Zotten. Bis zu diesem Zeitpunkt sitzt die Synovialmembran der Zotten mit einem dünnen Bindegewebssaum auf derbem Bindegewebe auf. Das derbe Bindegewebe nimmt auch hier zu und verteilt sich im Fettkörper, der, wechselnd in seiner Größe, immer mehr von Bindegewebe durchzogen wird.

Aus dieser Arbeit geht hervor, daß eine Verschiebung im Verhältnis zwischen dem zellreichen und dem zellarmen Typ der Synovialmembran in der Weise eintritt, daß bis zu einem gewissen Alter der zellreiche Typ der Synovialmembran überwiegt, später aber der zellarme Typ.

Schwerdtfeger (22) findet im Kniegelenksknorpel alter Hunde stellenweise zellenlose Gebiete und andererseits Gebiete, an denen die Knorpelzellen in Haufen beisammenliegen. Die Knorpelzellen neigen im Alter zu Kernzerfall. Die Knorpelhöhlen werden aufgetrieben.

Kuni (14) weist im Gelenksknorpel des Talocruralgelenks alter Pferde Knorpelnekrose, erweiterte Knorpelhöhlen (Weichselbaumsche Lücken) und homogene Knorpelpartien, in denen die Kerne fehlen, nach. Die Knorpelhöhlen werden keulenförmig aufgetrieben und die Kerne wuchern.

Glauning (8) findet im Kniegelenksknorpel alter Pferde dieselben Erscheinungen.

Westhues fand nach mündlicher Mitteilung des öfteren in klinisch normalen Tarsalgelenken von Pferden eine übermäßige Wucherung von Synovialiszotten.

Histologie der Gelenkskapsel:

Nach den Untersuchungen von Hammar (9) und den neueren Arbeiten von Sabrazès (20) ist zwischen dem Bau der Gelenkskapseln der Menschen und der Tiere kein Unterschied. Nach diesen beiden Autoren sowohl, als auch nach Kroh (16) ist die normale Histologie folgende:

Man unterscheidet 3 Schichten der Gelenkskapsel und zwar:

1. das Stratum fibrosum, die äußere Schicht, die aus derbem, fibrillärem Bindegewebe mit vielen elastischen Fasern gebildet wird;

2. die Synovialis oder Synovialmembran oder Intima, die aus einer dünnen Bindegewebslage besteht, welche früher als ein Endothel angesprochen wurde, in Wirklichkeit aber aus echtem Bindegewebe mit verzweigten, fixen Bindegewebszellen dargestellt ist;
3. die Adventitia oder Faserschicht, die zwischen der Intima und dem Stratum fibrosum liegt und eine Schicht lockeren subsynovialen Bindegewebes darstellt..

Die Synovialhaut wird in 2 Typen eingeteilt: in den zellreichen und den zellarmen Typus.

I. Der zellreiche Typ:

Die Synovialhaut ist eine zellenreiche Bindegewebsmembran, die an der Innenfläche höckerige Zytoplasmaüberzüge bildet. Die oberflächlichen Zellen liegen dicht und regelmäßig verteilt. Die Zellform ist sternförmig, auch rund und kolbenähnlich. Zellen derselben Art liegen in Gruppen. Fast stets liegen die Synovialiszellen im Bindegewebe eingebettet und nicht oder nur selten auf der Oberfläche derselben. Manche Zellen liegen in Bindegewebsspalten. Manchmal reichen die Fortsätze der Zellen an die freie Oberfläche. Am inneren Rand der Synovialhaut liegen die Synovialiszellen oft dichter. Die Zellen haben einen bis zwei Kerne. Die Kerne haben eine Kernmembran und ein feinfaseriges Chromatinnetz. Andere Zellen, Mastzellen, die dem Laufe der Gefäße folgen, haben grobgranulierte Zellkörper.

Stellenweise löst sich ein oberflächliches Häutchen, das Flächenhäutchen, ab. Am Rand dieses Flächenhäutchens liegen die Zellen in Reihen und an der Oberfläche desselben befinden sich freiliegende Zellen. Diese an der Oberfläche liegenden, unverzweigten Zellen gehören zu den Abnützungsbildern.

Es finden sich eingekapselte Zellen, die mit einer homogenen, perizellulären Masse umgeben sind.

Die Grundsubstanz ist feinfibrillär. In den tieferen Teilen finden sich spärlich elastische Fasern. An der inneren Fläche der Synovialhaut finden sich ab und zu Fibrillenbündel besonders grober Art mit wenig rundlichen Zellen.

II. Der zellarme Typ:

Das Bindegewebe hat einen festeren Bau und grobe Fibrillenbündel. Es läßt sich kein subsynoviales Gewebe unterscheiden.

An Stelle der Adventitia des zellreichen Typs sind die oberflächlichen Fibrillenbündel des Stratum fibrosum feiner. Es sind elastische Fasern vorhanden.

Die Zellen liegen in Reihen, sind aber spärlich vorhanden. Nur ausnahmsweise finden sich Zellen unter oder auf der freien Oberfläche. Die meisten Zellen sind verzweigt. Die oberflächlichen, zentralen Zellen besitzen nur knospenartig kurze oder gar keine Verzweigungen.

Die Mehrzahl der Zellen ist uneingekapselt. Manche sind in einer strukturlosen, die Zellen ringförmig umschließenden Substanz und gleichen dem Bild einer Knorpelzelle. Die Kapseln zeigen entweder eine ziemlich schmale, glänzende, doppeltkonturierte, rote Linie oder sind breiter und schwächer lichtbrechend. Entweder es ist die eine oder die andere Kapselart um die Zelle. Selten sind beide Arten zugleich vorhanden. Wenn einmal beide vorhanden sind, dann findet sich eine schmale glänzende Linie an der Innenseite. Außenkapseln kommen in jeder Dicke vor. Sie sind im allgemeinen klobiger als die Innenkapseln und haben eine scharfe äußere Begrenzung. Zwischen den Außenkapseln und den nächstliegenden Bindegewebsbündeln befindet sich meist ein Spalt. Wenn die Außenkapseln dünn sind, vertont sich die Kapselfarbe zwischen den Fibrillen nach auswärts. Hier liegt dann eine Infiltration der Kapselsubstanz in die Nachbarschaft vor. Ab und zu ist auch die Form der Kapseln, wie die der Zellen, verzweigt.

Die Kapseln erscheinen homogen, gekörnt oder konzentrisch gestreift. In den Innenkapseln liegen 1—2 Zellen, in den Außenkapseln 2 und mehr. Ist eine Innenkapsel vorhanden, dann haben die darin liegenden Zellen 1, 2, 3 und mehr Kerne in einem protoplasmatischen Zellkörper von sphärischer Gestalt. Das Protoplasma ist feinkörnig und füllt die Kapseln fast nie ganz aus. Die meisten der eingekapselten Zellen sind rund, aber es sind auch manchmal verzweigte Zellen eingekapselt, deren Fortsätze dann ebenfalls eingekapselt sind. Oftmals finden sich kleine, eckige, unregelmäßig gestaltete Zellen in einer oft recht umfangreichen, gerundeten Masse von der Substanz der Außenkapseln eingebettet. Diese Erscheinungsform wird als Uebergang zwischen den runden, eingekapselten und zwischen den verzweigten, uneingekapselten Zellen angesehen.

Die Zellen mit den längsten Fortsätzen sind reich an guterhaltenem Plasma und ihre Kapseln sind dünn. Die Zellen mit kürzeren Fortsätzen besitzen ein weniger gut erhaltenes Plasma. Innerhalb der Kapseln kann ein körniger Zerfall der feinen Fortsätze stattfinden. In den dicken Kapseln findet man ab und zu leere Kanäle, die mit dem von der Zelle eingenommenen Raum kommunizieren. Die dicksten Kapseln haben kleine und protoplasmaarme Zellen. Hohlräume, die manchmal in den dickeren, mehrkammerigen Kapseln angetroffen werden, können mit Fettkörnern gefüllt sein. Nächst der Oberfläche finden sich zellenfreie Kapseln, in denen nur Fettkörper sind, sowie solche Kapseln, die ein solides Gebilde ohne Hohlräume darstellen.

An der Oberfläche der Synovialhaut haben einige Zellen ein mehr homogenes Aussehen und sind glänzender, stärker rot färbbar und voluminöser als ihre tiefer liegenden Nachbarn. Sie haben nur kurze Fortsätze oder gar keine und die Zellränder sind eingekerbt. Die uneingekapselten Zellen liegen gruppenweise, die eingekapselten in klei-

neren Häufchen oder ganz isoliert. Die dicksten resp. soliden Kapseln sind an der Oberfläche zu sehen.

Hammar beschreibt Abweichungen von den obigen Bildern der 2 Typen: In den zellreichen Gebieten können körniger Zerfall und Vakuolisierung vorkommen. Ein Zerfall wurde bei Zellen mit Innenkapseln nicht beobachtet. In den zellarmen Gebieten ist der Fettgehalt größer.

Die Bindegewebsbündel der fibrillären Grundsubstanz nehmen an der Oberfläche zunächst des öfteren ein mehr homogenes Aussehen an, was sich durch intensivere Färbung kundtut. Zahlreich lösen sich in den zellarmen, nicht so oft in den zellreichen Gebieten, dünne Häutchen von der Oberfläche ab. Diese Häutchen werden als Flächenhäutchen bezeichnet. Die absprossenden Stränge sind am festsitzenden Ende gestreift.

Diese Abweichungen vom normalhistologischen Bild erklärt er folgendermaßen: So, wie durch die Reibung eine Auflockerung des Bindegewebes mit einer Aenderung der Färbbarkeit und der Lichtbrechung erfolge, gehe mit der Bildung einer Kapselsubstanz der Zerfallsprozeß des Zellprotoplasmas einher.

An manchen Stellen der Synovialhaut finden sich Fettfalten, die das subsynoviale Gewebe ausgestalten und fortsetzen.

Es kommen sowohl echte sowie gefäßführende Zotten vor. Die echten Zotten sind nur durch einen dünnen Stiel mit der Synovialmembran verbunden.

An Stellen, wo die mechanischen Zugorgane unmittelbar die Gelenkhöhle begrenzen, sollen Synovialis und subsynoviales Bindegewebe fehlen.

Material und Arbeitsweise.

Die verarbeiteten Gelenkskapseln stammen von Hunden verschiedenen Alters und verschiedener Rassen, die in der Chirurgischen und Medizinischen Klinik getötet wurden und im Institut für Pathologie zur Sektion kamen. Dadurch war mir die Möglichkeit gegeben, nach Befragen der früheren Besitzer der Tiere sowohl solche Hunde auszuschließen, die früher an einer Lahmheit gelitten hatten, als auch selbst Lahmheiten oder sonstige pathologische Gelenksveränderungen festzustellen und eine einigermaßen zuverlässige Altersbestimmung zu treffen.

Es wurden nur klinisch gesunde Gelenke von Hunden verwendet, die nicht lahm waren. Sobald ein Hund getötet war, wurden die Kniegelenke entfernt, eröffnet und die vorgefundenen makroskopischen Befunde zu Protokoll genommen. Sodann wurde das ganze Gelenk in 4%igem Formalin aufbewahrt und fixiert. Für die histologischen Unter-

suchungen wurden auf der Höhe der Mitte der Patella, senkrecht zu derselben, im Bereiche der Rollkappen der Gelenkskapseln etwa 5 mm breite Streifen herausgeschnitten. Diese Proben wurden 1—2 Tage in 10%igem Formalin nachfixiert.

Für meine Untersuchungen mußte ich in der Hauptsache Paraffinschnitte anfertigen.

Die Färbung der Präparate wurde größtenteils mit Hämatoxylin-Eosin und nach der Van Gieson-Methode durchgeführt. Als Spezialfärbungen fanden die Fettfärbung mit Sudan III, eine Amyloidfärbung, sowie zur Prüfung der elastischen Fasern die Weigertsche Elastinfärbung Anwendung.

Für die mit Sudan III vorgenommenen Fettfärbungen wurden Gefrierschnitte angefertigt.

Eigene Untersuchungen.

Kniegelenkskapsel von einem 3/4 Tag alten Foxterrier-Bastard.

Makroskopisch:

Die Kapselinnenfläche ist in allen Teilen leicht verschieblich. Die Farbe der Innenfläche ist bläulichweiß und spielt ins rötliche. Im Bereiche eines hufeisenförmigen Streifens, der proximal 3/4 mm, distal 1 mm breit ist und der lateral bis zur halben Höhe der Patella, medial bis zum unteren Rand derselben reicht, findet sich Fett, das von grauweißer Farbe ist. Im Bereich dieses Teiles sind, wenn man das Präparat in Wasser hält, dichtstehende, etwa 1 mm lange, haardünne Zotten zu sehen.

Die Konsistenz der Kapsel ist von der eines entspannten Muskels.

Auf der Schnittfläche erkennt man eine lockere Aufeinanderlagerung von Synovialis und Stratum fibrosum.

Der Patellarknorpel ist milchigblau. Die Basis der Patella ist heller. Die Oberfläche ist glatt und glänzend.

Die Farbe der Rollkämme und der Rollfurche ist wie die der Patella. Auch hier ist die Oberfläche glatt.

Mikroskopisch:

Im Schnitt herrscht der Typus eines jugendlichen, lockeren Bindegewebes, in dem die Bindegewebszellen regellos durcheinander liegen, vor. Die Synovialis ist außerordentlich zellreich. Die Zellen der Synovialis sind größtenteils rundlich bis epithelzellähnlich. Es sind aber auch spindelförmige Bindegewebszellen vorhanden. Die Zellen haben Ausläufer, die in die Grundsubstanz ausstrahlen. Man hat den Eindruck, als ob manche Zellen durch diese Ausläufer kommunizierten.

Die Subsynovialschicht ist breit und enthält viele Siegelringfettzellen. Es sind reichlich kleine Gefäße vorhanden. An den Stellen, an denen jugendlichere Formen von Bindegewebszellen liegen, sind mehr Gefäße, als dort, wo die Zellen eine spindelige Form aufweisen.

Während das lockere subsynoviale Bindegewebe, das an die Patella angrenzt, breit ist, wird es in einiger Entfernung davon schmäler, um weiter nach außen wieder breiter zu werden. Die mittlere Zone, an der das synoviale Gewebe schmal ist, stellt das Gebiet der Gelenkskapsel dar, das bei der Bewegung des Gelenkes über die Rollkämme des Oberschenkelknochens gleitet.

Ueber den zwei breiten Zonen der Subsynovialschicht, die sich an den eben beschriebenen „Rollkappenteil" der Gelenkskapsel beiderseits anschließen und die ich „Außenzonen" nennen will, trägt die Innenfläche der Kapsel Zotten aus lockerem, jugendlichem Bindegewebe. Die Zellen haben die Form von Epithelzellen. Die Zotten sind teils gefäßhaltig, teils gefäßlos. Ueber dem schmalen Teil der Subsynovialschicht, dem Rollkappenteil, sind keine Zotten vorhanden. Das zellreiche Stratum fibrosum ist auf der medialen Seite schmal. Es ist etwa halb so breit wie das darüberliegende, subsynoviale Gewebe und die Intima zusammen breit sind. Auf der lateralen Seite ist der Dickenunterschied nicht so stark ausgeprägt. Die Zellen des Stratum fibrosum sind spindel- bis kommaförmig und senden feine Ausläufer in die feinfibrilläre Umgebung.

Kniegelenkskapsel von einem 4 Monate alten Foxterrier.

Makroskopisch:

Die Kapselinnenfläche ist mit Ausnahme der Rollkappenteile leicht verschieblich. An den Rollkappen ist sie nicht verschieblich. Die Farbe ist grauweiß. Um die Patella befindet sich ein hufeisenförmiger Streifen Fett von bläulichroter Farbe. Im Bereich dieses Teiles sind dichtstehende, kurze Zotten zu erkennen. Die Synovialis ist im Bereich des Rollkappenteils fest mit dem Stratum fibrosum verbunden. Der übrige Teil der Gelenkskapsel zeigt auf dem Querschnitt eine lockere Aufeinanderlagerung. Die Farbe der Patella spielt ins lilafarbene und ist an der Basis milchigweiß. Die Oberfläche ist glatt und spiegelnd. Die Farbe der Rollkämme und der Rollfurche ist ebenfalls milchigweiß. Die Oberfläche ist glatt und glänzend.

Mikroskopisch:

Schon bei schwacher Vergrößerung erkennt man, daß das Bindegewebe reifer ist als im Präparat vorher. Die Grundsubstanz ist nicht mehr so feinfibrillär und locker. Die Fibrillenbündel haben sich wellig aneinandergelagert. Die Begrenzung der Kapselinnenfläche ist leicht wellig.

Ueber dem Rollkappenteil ist die Synovialis sehr schmal. Die Zellen sind stern- bis spindelförmig. Nur vereinzelt sind noch rundliche Bindegewebszellen zu finden. Subsynoviales Gewebe fehlt in diesem Abschnitt. Gefäße sind hier keine vorhanden. Im Stratum fibrosum erscheint das Bindegewebe größtenteils in parallel zur Innenfläche der Kapsel verlaufende Faserbündel angeordnet. Nur wenige Faserbündel verlaufen schräg zur Kapselinnenfläche. Die Bündel haben eine wellige Anordnung. Die Zellen sind spindel- bis kommaförmig. Es scheint, als ob die Zellen zahlenmäßig geringer geworden seien, als ob sich das Grundsubstanzgewebe gegenüber den Zellen vermehrt hätte.

Auf den Außenzonen ist eine ein- bis mehrschichtige Synovialis vorhanden: die schmale Synovialis des Rollkappenteils wird beiderseits breiter und sitzt

einer sich nach außen verbreiternden Schicht subsynovialen, lockeren Gewebes auf. Hier haben die Synovialiszellen rundliche und Sternform. Gefäße sind reichlich vorhanden. Fettzellen sind in großer Zahl zu finden. Die Subsynovialiszellen haben Keulen-, Stern- oder Spindelform. Dort, wo das subsynoviale Gewebe schmal ist, herrscht die Spindelform vor. Außen, wo an die Außenzonen Nischen stoßen, sind die Zellen rundlich. Das Stratum fibrosum der Außenzonen ist zellreicher als das der Rollkappenzone. Die Fibrillenbündel liegen nicht so eng beieinander. Ueber den Außenzonen sind wenig kurze, dickliche Zotten, die nur zum Teil mit Gefäßen versehen sind.

Kniegelenkskapsel von einem 1½ Jahre alten Rottweiler.

Makroskopisch:

Die Kapselinnenfläche ist gut verschieblich mit Ausnahme der Rollkappenteile, die unverschieblich sind. Die Farbe der Innenfläche ist weißlich. Die Rollkappenteile sind glatt und knorpelhart. Hier spielt die Farbe ins weißlichblaue. An der Basis und beiderseits der Spitze der Patella befindet sich Fett, dessen Farbe gelbbraun ist. Ueber dem Fett sind kurze Zotten, von denen die Hälfte rötlich, die andere Hälfte bläulichweiß ist. Mit Ausnahme des Rollkappenteils ist das Stratum fibrosum locker mit der Intima verbunden. Am Rollkappenteil ist die Synovialis nicht vom Stratum fibrosum abhebbar.

Die Patella ist schwach lila. Die Basis ist wesentlich heller. Die Oberfläche ist glänzend und glatt. Der Femurknochen gleicht im Aussehen der Patella.

Mikroskopisch:

Die Synovialis ist über dem Rollkappenteil sehr dünn geworden. In der Mitte dieser Zone ist sie am schmalsten. Hier sind nur wenig Synovialiszellen zu finden, die eine plattgedrückte Form aufweisen. Nur vereinzelte Zellen schicken feine Fortsätze in die Nachbarschaft. Nach beiden Seiten werden die Zellen zahlreicher. Subsynoviales Gewebe ist nicht vorhanden. Ebenso fehlen Gefäße. Das Bindegewebe des Stratum fibrosum ist kompakt, läßt aber eine fibrilläre Anordnung gut erkennen. Die Fibrillenbündel verlaufen parallel zur Kapselinnenfläche und werden gegen die Synovialis zu feiner. Die Zellen liegen wirr durcheinander. An einzelnen Stellen liegen sie dichter. Besonders nächst der Synovialis sind sie dichter angeordnet und zwischen regellos verteilten Zellen sind hier einige Zellhaufen zu finden. Neben wenigen spindel- und kommaförmigen Zellen findet man auffallend viele von rundlicher und ovaler Form, die in einem ungefärbten Hof liegen. Um diesen Hof ist bei einigen Zellen eine sich stärker rot färbende, schmale Linie, die wohl als Durchschnitt durch eine Kapsel anzusehen ist, zu erkennen. Die spindelförmigen Zellen des straffen Bindegewebes sind nur spärlich vorhanden. Manche Zellkerne sind granuliert. Von manchen Zellen werden Fortsätze in die Höfe ausgeschickt. Die meisten Zellen liegen in Spalten zwischen den Faserbündeln.

Auf den Seiten des Rollkappenteils wird die Synovialis breiter und trägt, von innen nach außen, spindelförmige, rundliche und epithelzellförmige Bindegewebszellen, von denen einige feine Ausläufer besitzen. Das lockere subsynoviale Bindegewebe beginnt dort, wo die Synovialis breiter ist und verbreitert sich beiderseits nach außen. Die Gefäße sind auf einige Gebiete be-

schränkt. Das Stratum fibrosum der Außenzonen ist leicht gewellt. Vom Ende des Rollkappenteils an verlieren sich allmählich die Höfe und Kapseln um die Zellen und diese sind wieder stern-, spindel- und kommaförmig.

Es sind kleine, dünne, teils echte, teils gefäßführende Zotten über den Außenzonen vorhanden.

Kniegelenkskapsel von einem 7 Jahre alten Schäferhund.

Makroskopisch:

Die Kapselinnenfläche ist bis auf einen hufeisenförmigen, knorpelharten Teil, der innen von der Patella begrenzt ist und dessen Schenkel medial eine Breite von 1,5 cm und eine Länge von 3 cm, lateral eine Breite von $^3/_4$ cm und eine Länge von 1,5 cm haben, verschieblich. Die Schenkel dieses hufeisenförmigen Kapselteils stellen die Rollkappenteile dar. Die Oberfläche ist hier weiß, glatt und geht beiderseits allmählich in die Nachbarschaft über. Diese ist grauweiß, weicher und mit einzelnen feinen Blutgefäßen durchsetzt. An der Basis der Patella ist ein roggenkorngroßes, an der Spitze ein kirschkerngroßes Fettstück eingelagert. Ein schmaler Streifen Fett ist zwischen Patella und Rollkappenteilen zu erkennen. Im Bereich der fetthaltigen Innenfläche sind viele dichtstehende, rötliche Zotten vorhanden. Die Intima des hufeisenförmigen Teils läßt sich nicht vom Stratum fibrosum trennen. Im übrigen Teil der Kapsel ist zwischen Intima und Stratum fibrosum lockeres, nach der Patella zu kompakter werdendes Bindegewebe.

Die proximale, glatte und glänzende Hälfte der Patella ist graugelb. In der unteren Hälfte sind kleine, punkt- und sternförmige, flache Vertiefungen zu finden. Hier geht die Farbe der Patella ins graurote. Das Femurende ist glatt und glänzend. Die Rollkämme sind etwas abgeflacht, heller als die Rollfurche und weisen Usuren in der Gleitrichtung der Patella auf.

Mikroskopisch:

Die Synovialis des Rollkappenteiles liegt dem Stratum fibrosum als dünne Schicht mit wenigen, zum Teil platten, zum Teil rundlichovalen Zellen dicht an. Die runden Zellen sind von einer Kapsel umgeben. Nach den Seitenteilen zu liegen die Zellen dichter. Manche der eingekapselten Zellen liegen in Reihen und kleinen Gruppen. Die Grundsubstanz des Stratum fibrosum ist bänderartig in Streifen angeordnet. Die Mehrzahl der wenig zahlreichen Zellen ist eingekapselt und liegt hier in Haufen und Reihen. Manchmal liegen in einer Kapsel zwei Zellen. Nur selten sind komma- und spindelförmige Zellen anzutreffen. Diese sind dann verzweigt, ohne Kapsel und liegen einzeln.

Nach den Außenzonen zu beginnt eine zuerst schmale, später breitere und zellreicher werdende Intima. Während in der Rollkappenzone die Synovialiszellen vereinzelt liegen, sind in den Außenzonen zwei und weiter seitwärts mehrere Zellreihen übereinander anzutreffen. Die Zellen haben komma-, spindelige und schließlich epithelzellähnliche Gestalt.

In der spärlichen Subsynovialis liegen vereinzelt Gefäßgruppen. Das lockere Gewebe nimmt nach den Seiten an Ausdehnung zu. Im Stratum fibrosum der Außenzonen liegen die Zellen in Gruppen und Reihen, in den seitlichsten Teilen ungeordnet durcheinander. In gleicher Weise, wie die Subsynovialis breiter wird, nehmen die eingekapselten, runden Zellen gegenüber

den uneingekapselten, flacher und allmählich spindelförmig werdenden Zellen ab. Ebenso verliert sich die bänderförmige Anordnung der Fibrillenbündel nach außen hin und macht einer flachwelligen Grundsubstanz Platz. Ueber den breiten, und eine gut erhaltene Synovialmembran tragenden, zellreichen Teilen der Subsynovialis sind sowohl dünne, gefäßlose, als auch plumpere, gefäßhaltige Zotten festzustellen, deren Zellen größtenteils epithelzellförmige, zum Teil rundliche Gestalt haben. In den plumperen Zotten ist die Grundsubstanz feinfibrillär und kompakt angeordnet.

Kniegelenkskapsel von einem 13 Jahre alten Pinscher.

Makroskopisch:

Die Kapselinnenfläche ist größtenteils nicht oder nur wenig verschieblich. Gut verschiebbar sind die Teile, die sich in der Nähe des Ansatzes der Kapsel am Femurknochen befinden. Die Farbe ist grau, die der knorpelharten Rollkappenteile spielt ins graugelbliche. In den Rollkappen sind kleinste, punktförmige, graue Grübchen zu sehen.

Es ist nur wenig Fett an der Basis und an der Spitze der Patella vorhanden. Ueber diesen fetthaltigen Kapselteilen sind kurze, fadenähnliche Zotten zu sehen, von denen einige an ihrem Ende dicker als an ihrem Ursprung sind. Das Stratum fibrosum ist beinahe überall fest mit der Innenfläche verbunden. Im Bereich der Rollkappen scheint die Kapsel nur aus einer Schicht zu bestehen; an den übrigen Stellen ist wenig lockeres Gewebe zwischen Innenhaut und Stratum fibrosum. Am meisten lockeres Gewebe ist in der Gegend der Ansatzstellen der Kapsel am Femur und dicht neben der Patella. Die Farbe der Patella ist grauweiß und geht an den Seiten in einen gelblichen Ton über. Die Basis ist grau. Die untere Hälfte der Patella weist eine matte Oberfläche mit kleinsten Furchen auf. Das Femurende zeigt die gleichen Erscheinungen. Die Rollkämme sind breit und die Rollfurche ist seicht.

Mikroskopisch:

Ueber dem Rollkappenteil sind Synovialis, Subsynovialis und Stratum fibrosum nicht mehr zu unterscheiden. Die Kapsel setzt sich hier vielmehr aus mehreren breiten Bändern und Streifen zusammen, zwischen denen die Zellen liegen.

In dem die Kapsel nach innen begrenzenden, homogenen Streifen sind an der Oberfläche zunächst nur wenig Zellen vorhanden. Die Mehrzahl der Zellen ist rundoval. Sie liegen alle in dicken Kapseln. In manchen Kapseln sind zwei Zellen zu finden. Man erkennt neben eingekapselten Zellen mit Kernzerfall zellenlose Kapseln und homogene, zellenähnliche Gebilde, die sich mit Kernfarbstoff färben. Es ist anzunehmen, daß diese Gebilde homogenisierte Kapseln darstellen, in denen die Zellen verschwunden sind.

Während in den oberflächlichen Bändern eine fibrilläre Struktur nicht mehr zu erkennen ist, sind die tiefer liegenden Bänder feinfaserig gezeichnet. Die Zellen liegen alle in langen Reihen oder in Gruppen. Auch die in der Tiefe liegenden Zellen sind eingekapselt. Viele erscheinen homogen, andere gekörnt. Oft liegen zerfallene Zellen in Haufen. Manche sind blasig aufgetrieben. Auch in der Tiefe des Stratum fibrosum werden zellenlose Kapseln angetroffen.

Nach den Außenzonen zu läßt sich allmählich eine dünne Synovialis unterscheiden, die anfangs nur wenige, runde, eingekapselte Zellen aufweist. Manche der Kapselzellen liegen so nahe an der Oberfläche, daß sie derselben durch Hervorwölben der oberflächlichsten Schicht ein unebenes Aussehen verleihen. In der Nähe der Ansatzstelle der Kapsel am Femur finden sich auch uneingekapselte Synovialiszellen von ovalem und schließlich kubischem Aussehen. Das subsynoviale Gewebe, das zuerst dünn ist, wird nach außen hin allmählich breiter und kompakt. Die meisten Fibrillen sind parallel angeordnet. Die Zellen haben ovale bis spindelige Form. Fett ist nur wenig anzutreffen. An manchen Stellen liegen Gefäßgruppen. Die Umgebung und Wandungen der Gefäße haben ein homogenes Aussehen. Das Stratum fibrosum ist auch an den Außenzonen bänderartig angeordnet. Die oberflächlichen Bänder haben homogenes Aussehen, die tieferen weisen eine wellige Fibrillenanordnung auf. Der überwiegende Teil der rundlichen Zellen ist eingekapselt und liegt in Reihen oder Gruppen. Manche Zellkerne zeigen Zerfallserscheinungen. Erst beim Uebergang in den seitlichsten, zottentragenden Teil der Kapsel sind wieder kapselfreie Zellen mit guterhaltenen Kernen zu finden. Es sind auch hier Zellen mit plumpen Fortsätzen anzutreffen.

Die Zotten der Außenzonen sind teils gefäßführend, teils gefäßlos. Sie haben ein kompaktes Aussehen. Die Bindegewebsfibrillen sind parallel angeordnet und die Synovialiszellen sitzen auf einem dünnen Streifen aus lockerem Bindegewebe. Die Gestalt der Zellen ist oval bis epithelzellförmig. Nur vereinzelt werden in den Zotten runde und homogene Zellen angetroffen.

Zusammenfassung.

In der Kniegelenkskapsel des Hundes treten im Senium als physiologische Abnützungserscheinungen anzusehende Veränderungen auf, die keine Lahmheit verursachen und sich hauptsächlich auf die Rollkappenteile der Gelenkskapsel erstrecken.

Makroskopisch findet man an diesen Stellen ausgeprägte Farbton- und Konsistenzveränderungen.

Histologisch sind folgende Alterserscheinungen nachzuweisen:

Die Synovialis und das subsynoviale lockere Gewebe sind verschwunden. Die Kapsel setzt sich aus breiten Bändern zusammen, die der Oberfläche parallel laufen und homogenisierte Fibrillenbündel darstellen. Die runden, in Zerfall begriffenen und zerfallenen Zellen liegen in Zellreihen oder Zellnestern und sind von einer Kapsel umgeben, so daß sie das Aussehen von Knorpelzellen haben. Neben Kapselzellen von körniger Struktur findet man zellenlose Kapseln und homogene Kugeln von der Größe und Form der Kapselzellen. Nächst der Kapselinnenfläche sind weniger Zellen als in der Tiefe. Die Gefäße sind an einzelne Stellen zusammengedrängt und von einer homogenen Masse umgeben.

An den übrigen Teilen der Kapsel ist die Synovialis noch vorhanden. Sie ist aber zellarm: Das lockere subsynoviale Bindegewebe ist kom-

pakter und ebenso wie das vorher reichlich vorhandene Fettgewebe zugunsten des vermehrten Stratum fibrosum weniger umfangreich als im jugendlichen Alter.

Die Erklärung für die besondere Abnützung an den genannten Stellen ist darin zu suchen, daß hier außer dem an allen Kapselteilen gleichhohen Kapselinnendruck und -zug ein durch das Gleiten der Kapsel auf den Rollkämmen entstehender, scherender Druck auf die Kapsel einwirkt.

Am Schluß der Arbeit ist es mir eine angenehme Pflicht, meinem hochverehrten Lehrer, Herrn Professor Dr. Westhues, für die Ueberlassung des Themas und für die wohlwollende Unterstützung bei der Durchführung der Arbeit meinen besten Dank zu sagen.

Die mikroskopischen Aufnahmen wurden im Institut für Pharmakologie der Tierärztlichen Fakultät der Universität angefertigt. Ich möchte nicht versäumen, Herrn Professor Dr. Hilz für die freundliche Unterstützung bei der Anfertigung der Aufnahmen an dieser Stelle besonders zu danken.

Schrifttum.

1. **Axhausen:** Ueber das Wesen der Arthritis deformans. Berl. klin. Wochenschrift 50. I. 1913. S. 298—301.
2. **Braun:** Zit. n. R. Fick. Handb. d. Anat. u. Mechanik der Gelenke. I.
3. **Brun, L.:** Ueber Bau und Einrichtung der Synovialmembran und deren Fortsätze. Diss. Wien 1916.
4. **Burkhardt, H.:** Arthr. def. und chron. Gelenkkrankheiten. Neue Deutsche Chirurgie, 52. Band, 1932.

   Derselbe: Ueber einfache chron. Synovitis. Arch. f. klin. Chir., Bd. 145.
5. **Ellenberger u. Baum:** Vergl. Anat. d. Haust., 16. Aufl.
6. **Ellenberger** u. **Scheunert:** Vergl. Histologie der Haussäugetiere. 1924.
7. **Fick, R.:** Handb. d. Anat. u. Mechanik d. Gelenke. I. Teil.
8. **Glauning, W.:** Altersveränderungen im Kniegelenk des Pferdes. Diss. München 1936.
9. **Hammar, J.:** Ueber den feineren Bau der Gelenke. Arch. f. mikrosk. Anat. (43) 1894. S. 266—814.
10. **Händel:** Die Gonitis und Gonotrochleitis chron. def. des Hundes. Diss. Stuttgart 1910.
11. **Joest, E.:** Handb. d. spez. path. Anat. d. Haustiere. 5. Bd. 1929. Abschn. Gelenke v. P. Cohrs.
12. **Kadletz:** Anat. Atlas d. Extremitätengelenke von Pferd und Hund. Berlin-Wien 1932.
13. **Kitt:** Spez. path. Anat. d. Haustiere, 1. Bd., 1921.
14. **Kuni:** Altersveränderungen am Talocruralgelenk des Pferdes unter Berücksichtigung des Gelenkknorpels. Diss. München 1936.
15. **Kratz:** Altersveränderungen am Kniegelenk des Menschen mit Berücksichtigung der Gelenkkapsel. Diss. Frankfurt 1928.
16. **Kroh:** Studien über den Bau der Synovialmembran und die Resorption des Gelenkinhalts. Deutsche Zeitschrift f. Chir. 1908, Bd. 94.

17. **Lubosch**: Zit. n. H. Burkhardt. Arthr. def. und chron. Gelenkkrankheiten. Neue Deutsche Chir., 52. Bd. 1932.

18. **Martin**: Lehrbuch d. Anat. I.

19. **Romeis, B.**: Mikroskopische Technik. 1924.

20. **Sabrazès, J.** et **R. de Grailly**: Note sur la structure des Synoviales de l'homme et des animaux domestiques. Jahresber. Vet. Med. 1931. I.

21. **Schmorl**: Die path. Untersuchungsmethoden. 1928.

22. **Schwerdtfeger**: Altersveränderungen am Kniegelenk des Hundes. Diss. München 1937.

23. **Stang—Wirth**: Tierheilkunde und Tierzucht. 1932. Bände I, IV, VII, X.

24. **Seifried Heidegger**: Path. Mikrosk. 1933.

25. **Weichselbaum, A.**: Die senilen Veränderungen der Gelenke und deren Zusammenhänge mit der Arthr. def. Sitzungsber. d. k.k. Akad. d. Wissenschaften. 75. Abt. 3., Wien 1877.

Kniegelenkskapsel eines
1 Tag alten Foxterrierbastards

Kniegelenkskapsel eines
13 Jahre alten Pinschers

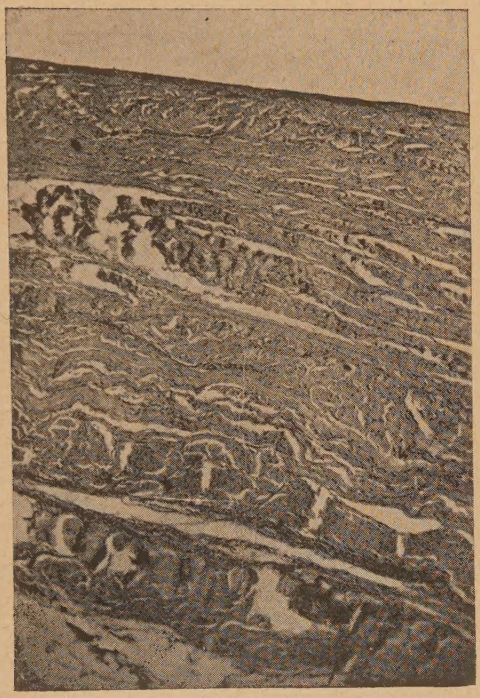

Kniegelenkskapsel eines
4 Monate alten Schäferhundes

Lebenslauf.

Am 2. Dezember 1912 wurde ich, Gottlieb Hessenauer, als Sohn des Postboten Gottlieb Hessenauer und seiner Ehefrau Rosa, geb. Vogt, in Herrentierbach (Wttbg.) geboren. Nach der 4. Volksschulklasse besuchte ich ab Ostern 1923 die Realschule in Bad Mergentheim und bestand dort im Frühjahr 1928 das Einjährige. Die nächsten drei Jahre war ich Schüler an der Helmholtz-Oberrealschule in Karlsruhe i. B. und legte an dieser Anstalt Ostern 1931 die Reifeprüfung ab.

Vom Sommersemester 1931 ab studierte ich mit 2jähriger Unterbrechung, während der ich mir neue Mittel zur Fortsetzung meines Studiums verdiente, bis Ende Sommersemester 1938 an der Universität München Tierheilkunde und bestand dort am 13. Dezember 1938 die tierärztliche Prüfung.

Nach einer 3monatigen Praktikantenzeit vom 17. Dezember 1938 bis 16. März 1939 am Schlachthof in Koblenz a. Rh. erhielt ich am 17. März 1939 die Approbation als Tierarzt. Anschließend war ich als Vertreter in der tierärztlichen Privatpraxis tätig. Seit dem 1. Dezember 1939 bin ich zur Vertretung des Distriktstierarztes und Schlachthofleiters in Berchtesgaden bestellt.

Die vorliegende Arbeit habe ich in den Jahren 1936 bis 1939 angefertigt.